



# Espasticidad, dolor neuropático y dolor oncológico, ¿qué hacer cuando conviven?

Autores: B. Montalban Moreno<sup>1</sup>; F.M. Gómez Guijarro<sup>1</sup>; V. Jiménez Jiménez<sup>2</sup>; E. Murcia Sanchez<sup>1</sup>; R. Saldaña Casado<sup>1</sup>; P. Pérez Doblado<sup>1</sup>; A.J. Carrascosa Fernández<sup>1</sup>

<sup>1</sup>Unidad de Dolor. Hospital Universitario 12 de Octubre, Madrid

<sup>2</sup>Unidad de Dolor. Hospital de Manises, Valencia

## Introducción

El dolor mixto es frecuente en el paciente oncológico. Aquí se presenta una paciente con diagnóstico de cáncer de mama con dolor de difícil abordaje, donde el dolor neuropático y la espasticidad tenían un papel protagonista.

## Estructura del caso

**Motivo de consulta:** Polirradiculitis lumbosacra de causa no aclarada con espasticidad asociada que le impide la extensión de MMII. Lo más probable paraneoplásica en contexto de ca. de mama y/o reactivación de VEB.

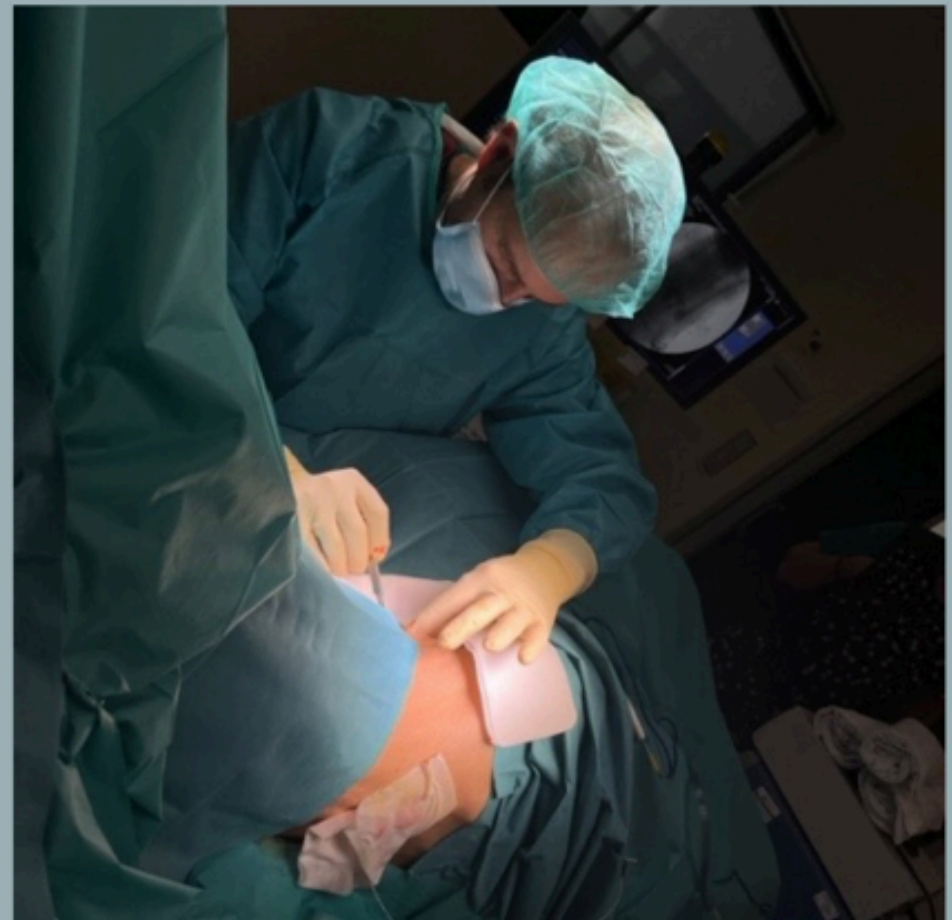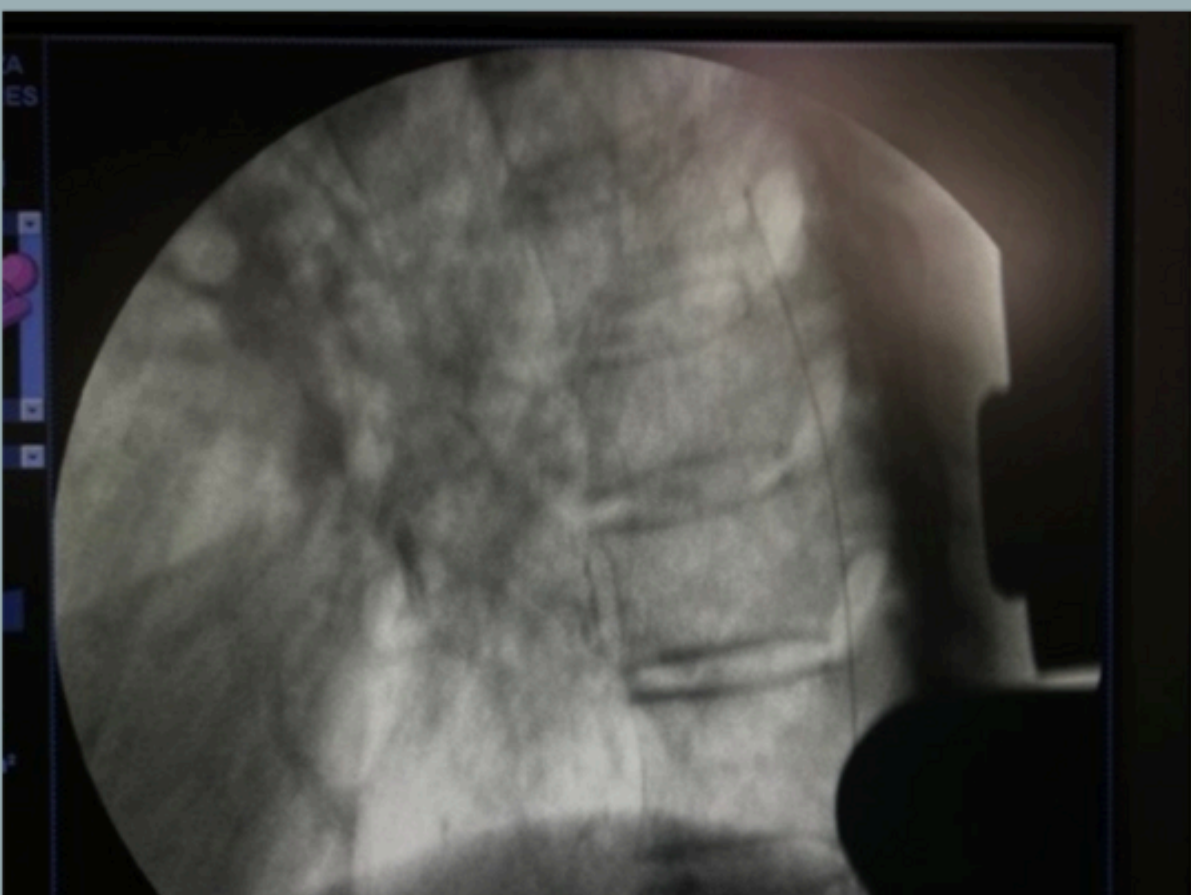
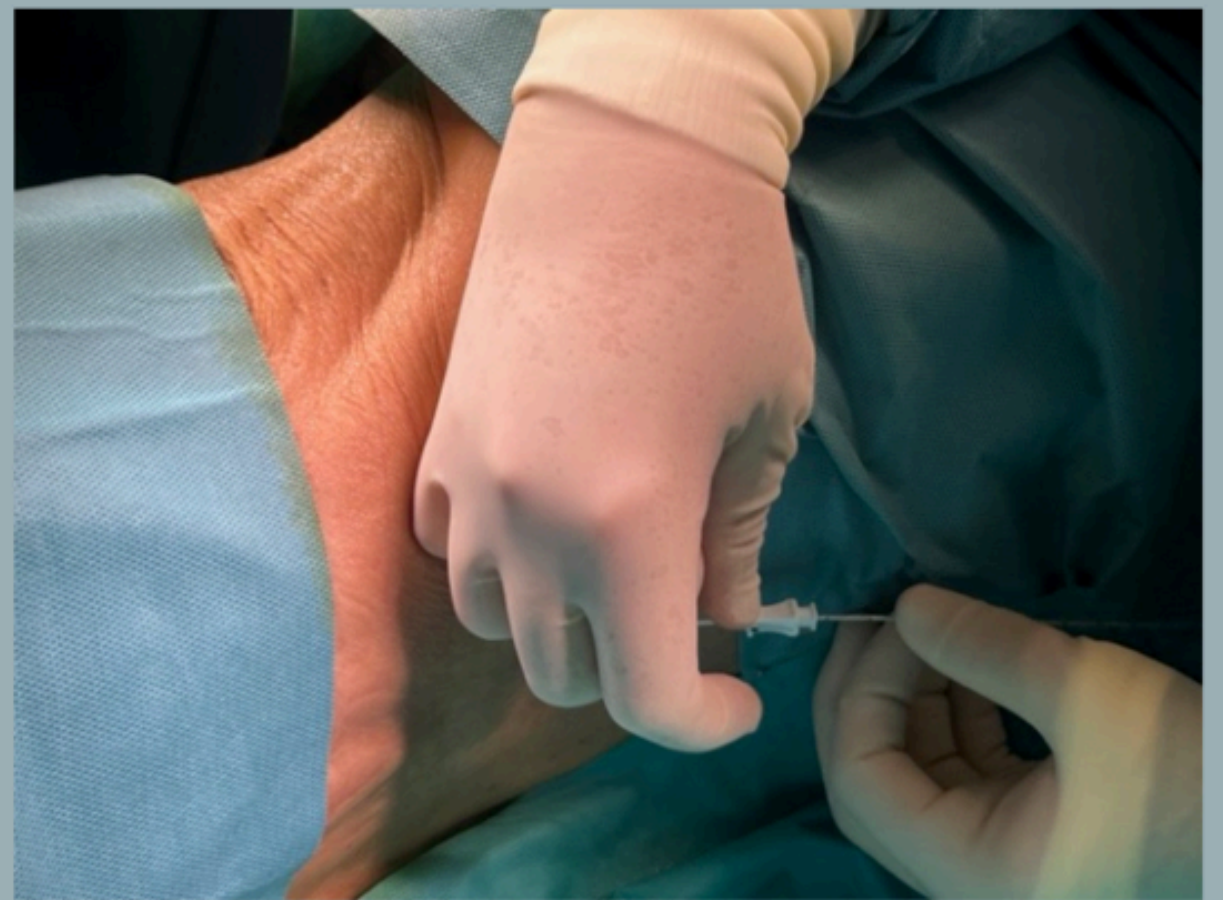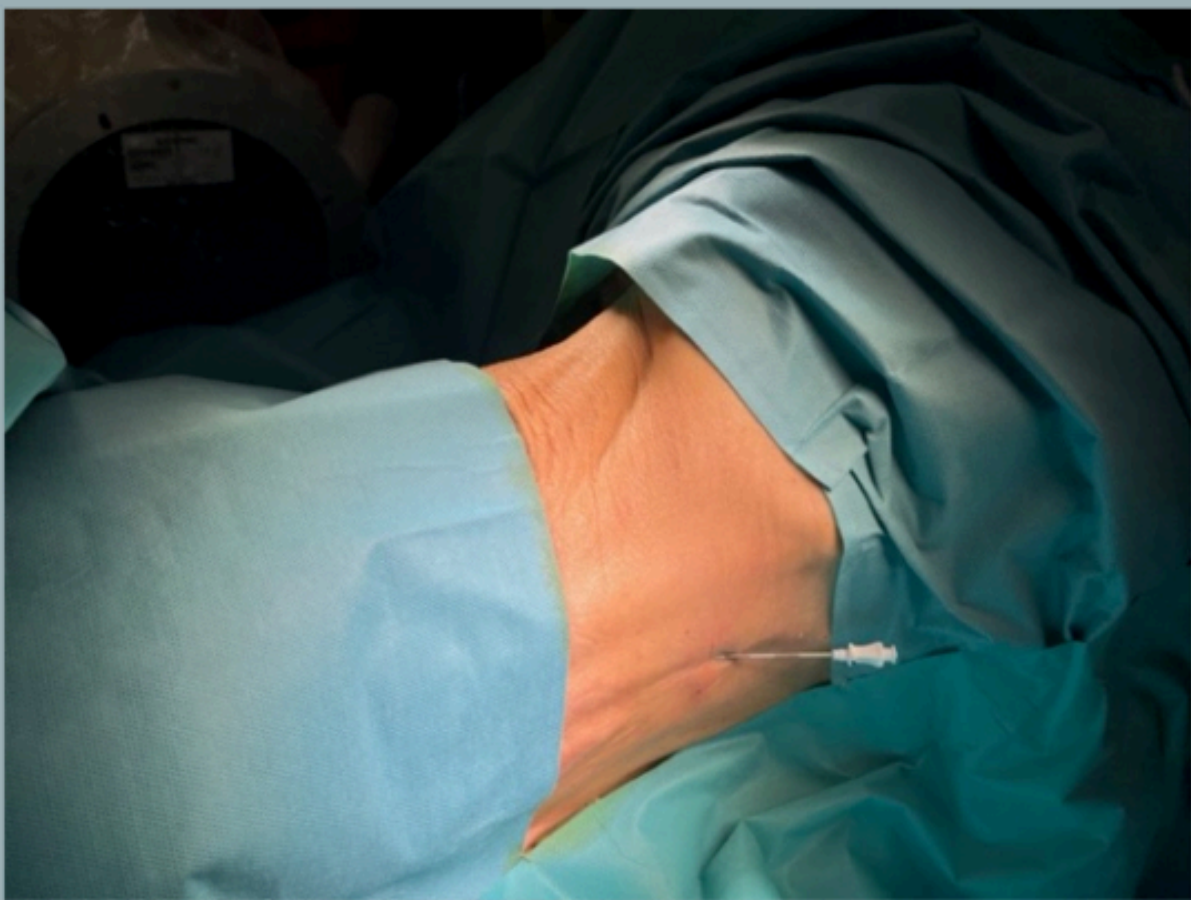### Antecedentes Personales:

65 años.  
Cáncer de mama en tratamiento activo con quimioterapia (diagnóstico durante ingreso en Neurología).  
Desacondicionamiento. Doble J.  
Úlcera en rodilla derecha.

### Cuadro clínico de dolor:

Dolor neuropático en MMII y espasticidad. Amiotrofia severa y paraparesia. Anquilosis de articulaciones. Debut en Octubre de 2022, cuadro progresivo con ingreso en Enero de 2023. En este ingreso se realiza el diagnóstico del ca. de mama.

Esta paciente se encontraba en tratamiento con baclofeno oral 100g cada 8 horas, pregabalina 150mg de y 300g ce, tapentadol 250mg cada 8 horas y fentanilo de liberación rápida. Se propuso para implantación de bomba intratecal (BIC). Con punción en L2-3 y dejando la punta del catéter en T9 se coloca BIC bajo anestesia raquídea. Se implanta dispositivo SynchroMed II de Medtronic. Se decide iniciar tratamiento con 500mcg de morfina en 24 horas y 500mcg de ziconotide. Manteniendo baclofeno por vía oral. Desde el inicio de la terapia mantiene adecuado control del dolor, pudiendo haber retirado de forma completa los opioides por vía oral. De forma concomitante ha mejorado de la espasticidad que la mantenía con los MMII totalmente flexionados. La paciente está muy satisfecha.



## Conclusiones

En este caso se planteó la posibilidad de incluir baclofeno en la BIC pero no se garantiza la estabilidad de la mezcla. Acordamos mantener el baclofeno oral y hacer una terapia dual con morfina y ziconotide con buen resultado. El manejo siempre debe ser individualizado y dinámico.