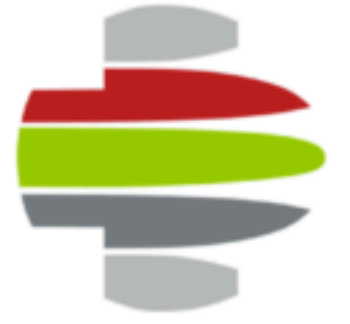



## Evaluación de la eficacia y seguridad de la radiofrecuencia pulsada [RFP] intracanal bipolar con dispositivo navegable

José Luis Alcívar Gallego | Noelia Calvo García | Javier Colomino Alumbros  
Unidad de dolor – Hospital Intermutual de Euskadi



### INTRODUCCIÓN

La RFP del ganglio de la raíz dorsal (GRD) es una técnica descrita por Sjlüter et al en 1998 (1) y cuenta con un nivel de evidencia débil para el tratamiento del dolor radicular lumbosacro, cervical y neuropático refractario a tratamiento con esteroides epidurales (2,3).

La RFP intracanal está descrita desde hace años, con un buen perfil de seguridad y está indicado en el dolor radicular crónico postquirúrgico (4).

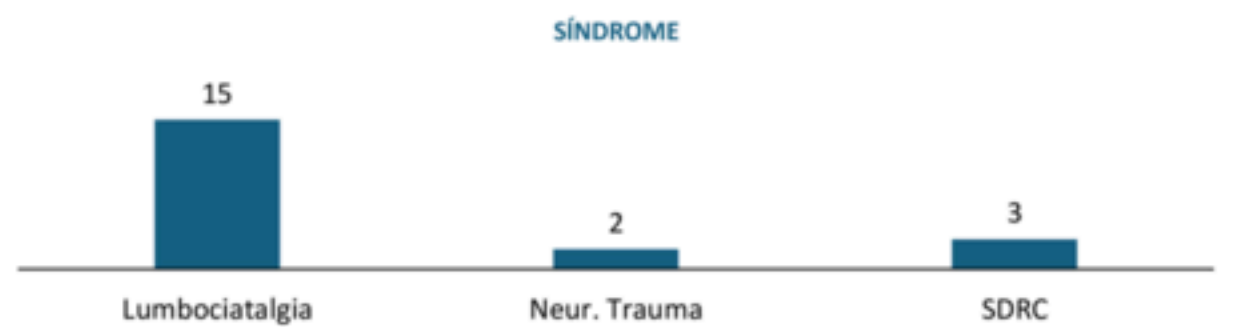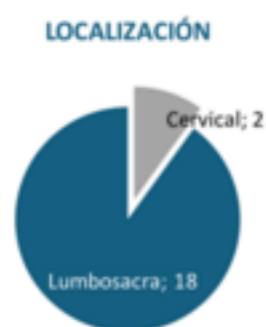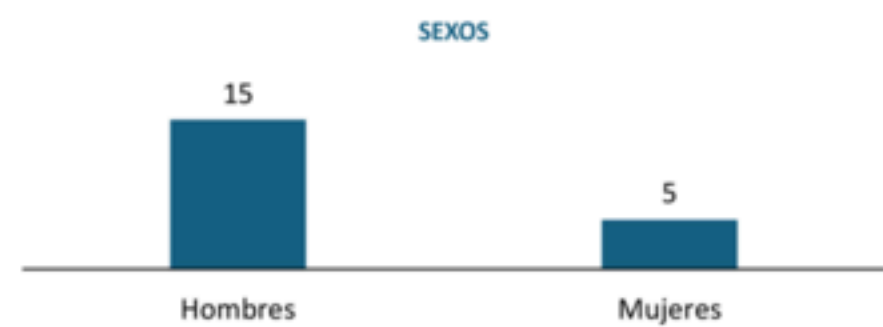
La RFP bipolar se ha descrito como un procedimiento que puede ser útil previo a la cirugía, en dolor radicular refractario a RFP monopolar y a bloqueo transforaminal de esteroides (5) y parece ser superior al monopolar en pacientes con radiculopatía lumbosacra crónica (6).

### MATERIAL Y MÉTODOS

Estudio retrospectivo observacional en el que se incluyen todos los pacientes tratados en nuestro hospital mediante radiofrecuencia bipolar intracanal con dispositivo navegable (Voyager y Voyager Lineal, AlfaMed, Italia). Las RFP se realizaron sobre los GRD seleccionados para su área de dolor tras obtener respuestas sensoriales siempre <0.5V y motoras al doble de la sensorial. Se utilizó el mismo programa de 2HZ, 45V, con control de temperatura a 42°C, duración del pulso de 20mseg y se realizaron o dos ciclos de 120 segundos o tres ciclos de 120 segundos.

Debido al tamaño muestral, la relación entre las variables cualitativas ha sido realizado mediante la prueba exacta de Fisher.

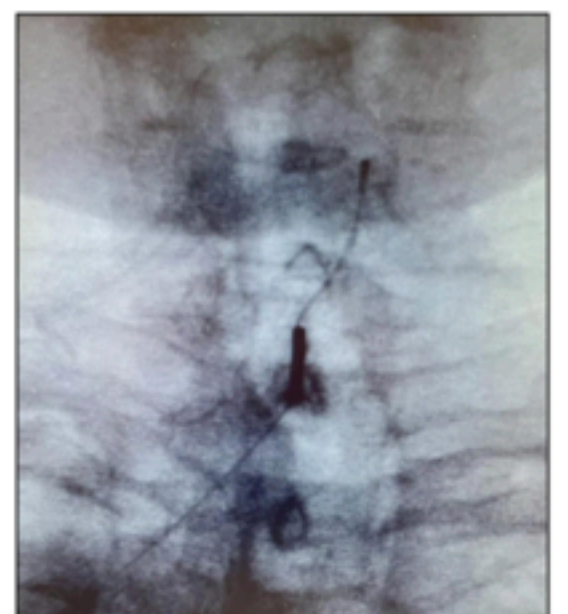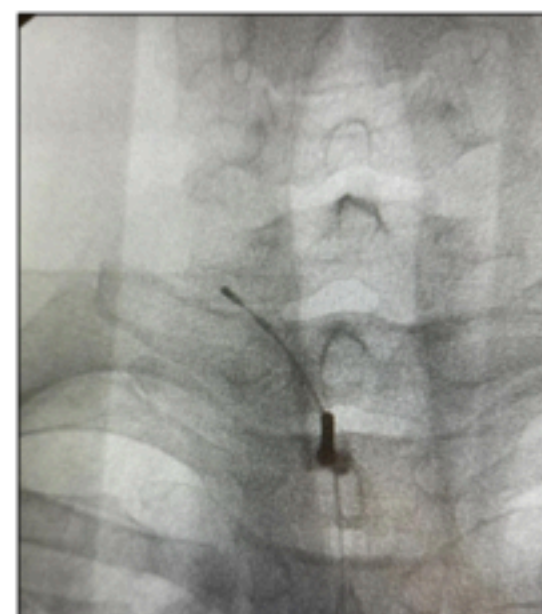
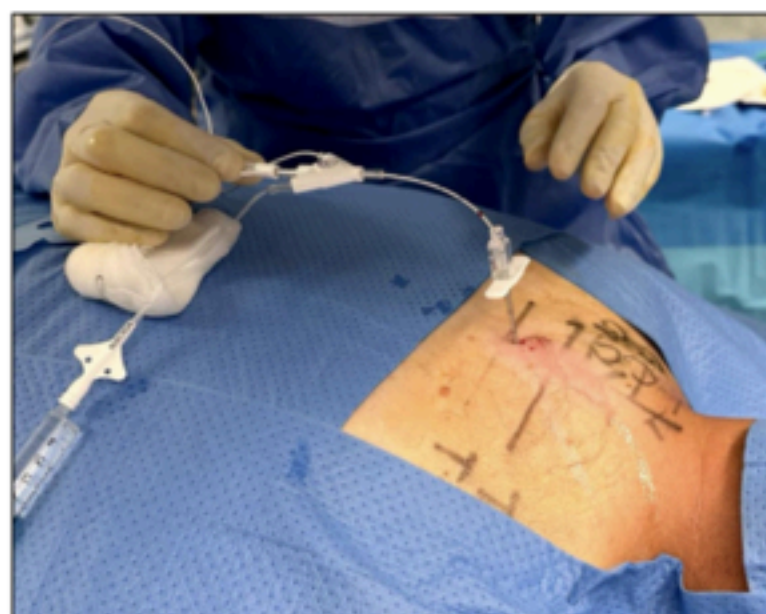### RESULTADOS



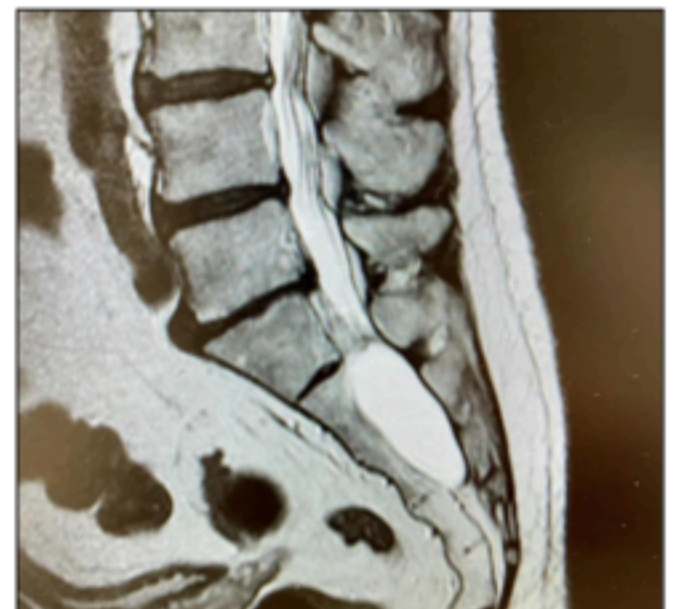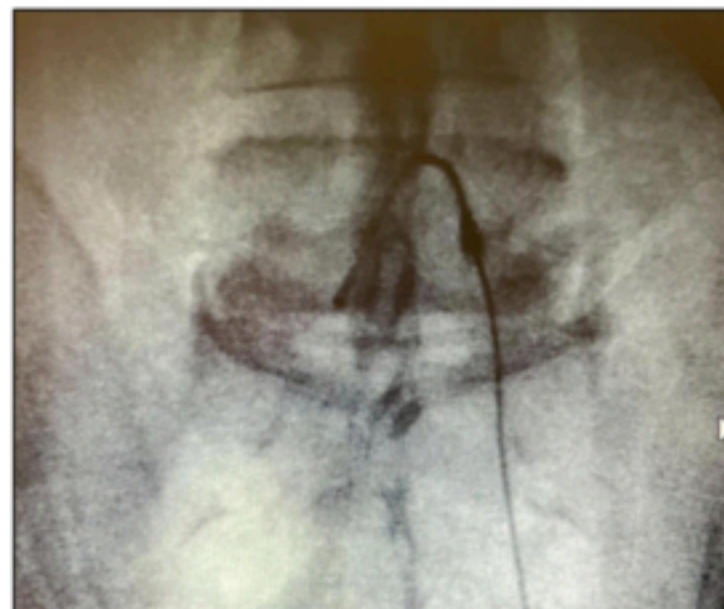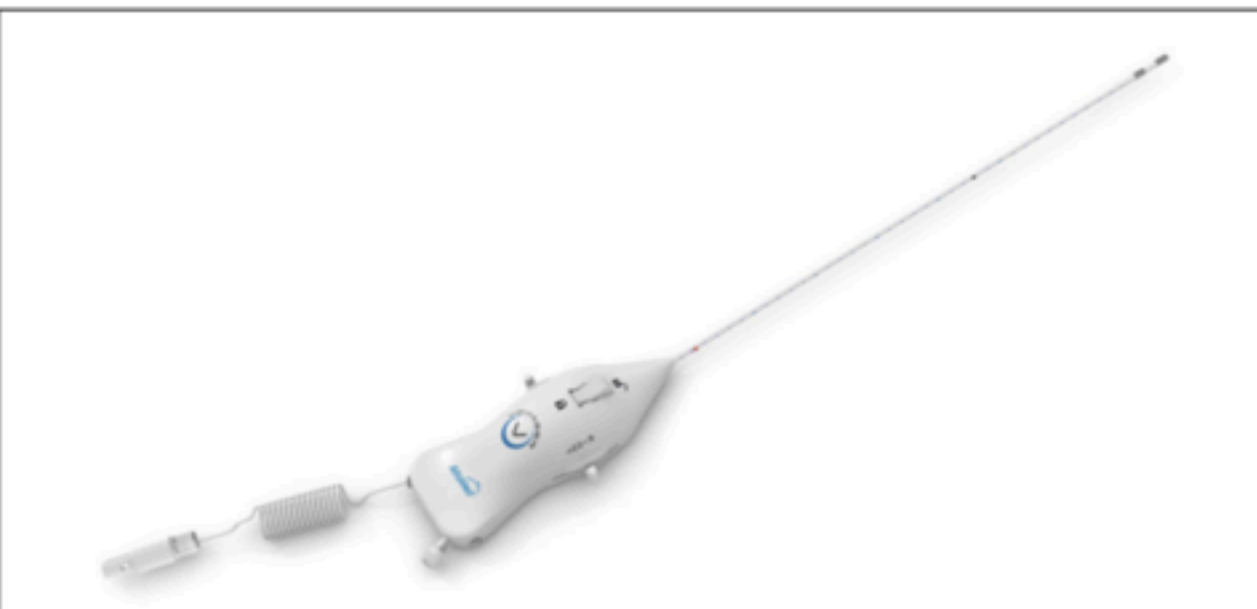DESCRIPCIÓN DE LA SERIE (N= 20)				
Variable	Media	Desv. Típ.	Mín.	Máx.
Edad	46,0	10,2	26	61
EVA preop	7,7	1,12	6	10
DN4 preop	5,3	2,2	1	9
Lattinen preop	11,0	2,0	8	15

RESULTADOS POR GRUPOS		
Variable	Tasa curación	p-valor
Con estenosis foraminal	0,0%	0,074
Sin estenosis foraminal	64,7%	
Con estenosis canal	60,0%	1
Sin estenosis canal	53,3%	
Tres ciclos de 2 minutos	58,8%	0,565
Dos ciclos de 2 minutos	33,3%	
Pasa contraste	52,9%	1
No pasa contraste	66,6%	

LUMBOCIATALGIAS	GRDs TRATADOS	ESTENOSIS CANAL	ESTENOSIS FORAMINAL	PASO CONTRASTE	VOLTAJE	MEJORA PRIMER CONTROL	MEJORA AL MES	COMPLICACIONES
1	L4, L5 y S1 izdos.	No	No	No	2 ciclos	Si	Si	No
2	L5 y S1 izdos.	Si	No	Si	3 ciclos	Si	Si	No
3	L5 y S1 izdos. Y S1 dcho.	Si	No	Si	3 ciclos	Si	Si	Cefalea y aumento transitorio del dolor
4	L5 y S1 izdos. Y S1 dcho.	Si	No	Si	3 ciclos	Si	Si	Cefalea y aumento transitorio del dolor
5	L4, L5 y S1 dchos.	No	No	No	3 ciclos	Si	Si	Coccigodinia
6	L4, L5 y S1 izdos. Y S1 dcho.	Si	Si	No	3 ciclos	No (40-50%)	No	Contractura lumbar
7	L5 y S1 dchos. Y S1 izdo.	No	No	Si	3 ciclos	No	No	No
8	S1 bilateral	No	Si	Si	2 ciclos	No	No	No
9	L5 y S1 izdos.	No	No	Si	3 ciclos	Si	Si	No
10	L5 izdo.	No	No	Si	3 ciclos	No	No	No
11	L4 y L5 izdos.	Si	Si	Si	2 ciclos	Si	No	No
12	L4 y L5 izdos.	No	No	Si	3 ciclos	No (40-50%)	No	Coccigodinia
13	L5 y S1 izdos.	No	No	Si	3 ciclos	No	No	No
14	L5 dcho.	No	No	Si	3 ciclos	Si	Si	No
15	L5 y S1 bilateral	No	No	Si	3 ciclos	Si	Si	No
NEUROPATÍAS	GRDs TRATADOS	ESTENOSIS CANAL	ESTENOSIS FORAMINAL	PASO CONTRASTE	VOLTAJE	MEJORA PRIMER CONTROL	MEJORA AL MES	COMPLICACIONES
SDRC	L4, L5 y S1 izdos.	No	No	Si	3 ciclos	No	No	No
HD+SDRC	L3, L4 y L5	No	Si	Si	3 ciclos	Si	Si	No
NEUROP. PERIF	L5 y S1 dchos.	No	No	Si	3 ciclos	Si	Si	No
CERVICALES	GRDs TRATADOS	ESTENOSIS CANAL	ESTENOSIS FORAMINAL	PASO CONTRASTE	VOLTAJE	MEJORA PRIMER CONTROL	MEJORA AL MES	COMPLICACIONES
SDRC	C8 y T1 izdos.	No	No	No	3 ciclos	Si	Si	Cefalea
PLEXOPATÍA	C6 dcho.	No	No	No	3 ciclos	Si	No	No



Imágenes de dispositivo de RFP cervical Voyager Linear (Alfamed) aplicado a dos pacientes: uno sobre GRD C8 izdo y otro en GRD C6 derecho.



Imágenes de dispositivo de RFP lumbosacro Voyager (Alfamed) en un caso de acceso retrógrado por quiste masivo de Tarlov en paciente refractario a RFP transforaminal.

### CONCLUSIONES

En nuestra revisión la RFP bipolar intracanal (Voyager y Voyager Linear, Alfamed, Italia) son dispositivos seguros con buen nivel de eficacia en dolor radicular refractario lumbosacro y cervical y de fácil manejo, pudiendo llegar en todos los casos a los objetivos diana. Se requieren más estudios con más calidad que confirmen estos datos.

1. Sjlüter ME, Cosman Er, Rittman WB, Van Kleef M. The effects of pulsed radiofrequency fields applied to the dorsal root ganglion. A preliminary report. Pain Clin 1998;11:109-17.  
 2. Vuka I, Marcial T, Došenović S, Ferhatović Hamzić L, Vučić K, Sapunar D, Puljak L. Efficacy and Safety of Pulsed Radiofrequency as a Method of Dorsal Root Ganglia Stimulation in Patients with Neuropathic Pain: A Systematic Review. Pain Med. 2020 Dec 25;21(12):3320-3343. doi: 10.1093/pm/pnaa141. PMID: 32488240.  
 3. Kwak SG, Lee DG, Chang MC. Effectiveness of pulsed radiofrequency treatment on cervical radicular pain: A meta-analysis. Medicine (Baltimore). 2018 Aug;97(31):e11761. doi: 10.1097/MD.00000000000011761. PMID: 30075599; PMCID: PMC6081162.  
 4. Chang, Min Cheol and Lee, Dong Gyu. "Clinical Effectiveness of Caudal Epidural Pulsed Radiofrequency Stimulation in Managing Refractory Chronic Leg Pain in Patients with Postlumbar Surgery Syndrome". 1 Jan. 2020 : 523 – 528.  
 5. Luo Q, Zhao Z, Yi D, Li S, Liu X. Dorsal root ganglion pulsed radiofrequency using bipolar technology in patients with lumbosacral radicular pain duration ≥ 2 years. Front Neurosci. 2022 Nov 3;16:1021374. doi: 10.3389/fnins.2022.1021374. PMID: 36408387; PMCID: PMC9669361.  
 6. Dong Gyu Lee , Yun Woo Cho , Sang Ho Ahn, and Min Cheol Chang. The Effect of Bipolar Pulsed Radiofrequency Treatment on Chronic Lumbosacral Radicular Pain Refractory to Monopolar Pulsed Radiofrequency Treatment Pain Physician 2018; 21:E97-E103 • ISSN 2150-1149